Duplicate
Lane Medical Library
1930

Aus der Staatlichen Frauenklinik zu Danzig-Langfuhr (Direktor Dr. Köstlin).

Zur Frage der herzlosen Missgeburten

Inaugural-Dissertation
zur
Erlangung der Doktorwürde
in der
Medizin, Chirurgie und Geburtshilfe
der Hohen Medizinischen Fakultät
der Universität Greifswald

vorgelegt von

Friedrich Karl Speiswinkel
aus Danzig

Greifswald
Buchdruckerei Hans Adler, Inhaber: E. Panzig & Co.
1930

Eingereicht im März 1930.

Gedruckt mit Genehmigung der Hohen Medizinischen Fakultät der Universität Greifswald.

Referent: Prof. Dr. Gragert.
Correferent: Prof. Dr. Hoehne.
Dekan: Geh. Med.-Rat Prof. Dr. Pels Leusden.

Die Acardiaci bilden eine in sich festgeschlossene Gruppe von Mißbildungen, denen trotz großer Variationen in der äußeren Form, gewisse Entstehungsursachen und Bildungshemmungen gemeinsam sind. Es soll in dieser Arbeit nur die Rede sein von den mit einer eigenen Nabelschnur versehenen, nichtparasitären Acardiaci, obwohl, wie später gezeigt werden soll, der Gegensatz parasitär und nichtparasitär hier durchaus nicht zutreffend ist.

Die herzlosen Mißgeburten sind seit altersher bekannt. *Schatz* glaubt annehmen zu dürfen, daß bereits das klassische Altertum Kenntnis von ihnen hatte. Genauere Beschreibungen finden sich erst 1520 bei *Conrad Lycosthenes* und 1554 bei *Jacob Fincelius*. Die hervorstechendsten Eigenschaften der Acardiaci sind folgende: Es handelt sich immer um eineiige Zwillinge, von denen der eine mißgebildet ist, und sie sind, wie ihr Name schon sagt, herzlos, was übrigens von *Benda*, der in einem Fall ein Herzrudiment gefunden zu haben glaubt, bestritten wird. Um zunächst überhaupt einen Ueberblick über die verschiedenen Arten der Acardiaci zu bekommen, sei hier das pathologisch anatomische Schema von *Herxheimer* wiedergegeben:

1. Hemiacardius-Acardius anceps, Herz rudimentär. Der Acardius relativ gut entwickelt.
2. Holoacardii, Herz fehlt vollständig.
   a) Holoacardius acephalus, zudem fehlt der Kopf; Rumpf und Extremitäten einigermaßen entwickelt — häufigste Form der Acardii.
   b) Holoacardius acormus, untere Körperhälfte fehlt völlig.
   c) Holoacardius amorphus; unförmige Masse ohne Kopf und Extremitäten (höchster Grad einer Mißbildung)."

Zweck dieser Arbeit soll es sein, hier auf den Holoacardiacus acephalus näher einzugehen; die anderen Formen werden ge-

legentlich, soweit es für das Verständnis der Aetiologie notwendig ist, Erwähnung finden.

Der *Holoacardiacus acephalus* zeichnet sich, wie sein Name sagt, nicht nur durch Fehlen des Herzens, sondern auch des Kopfes aus, wobei das Fehlen des Kopfes nicht immer absolut zu nehmen ist. Es finden sich häufig wenigstens Reste des knöchernen Schädels, fast immer spärlicher Haarwuchs an der Stelle, an der Reste des Kopfes zu vermuten sind. Die näher beschriebenen Fälle von Holoacardiacus acephalus haben, wenigstens rein äußerlich, vieles gemeinsam. Während die unteren Extremitäten relativ gut ausgebildet sind, fehlt bereits häufig ein Arm, immer einige Finger. An Stelle des Kopfes findet sich ein häutiger, spärlich mit Haaren besetzter Wulst. Die Haut ist dick, derb, das darunter liegende Bindegewebe stark gewuchert und ödematös. Mitunter findet sich auch auf der Brust in der Gegend des Sternums eine schlaffe, mit seröser Flüssigkeit gefüllte Blase. Das Knochengerüst ist entsprechend dem äußeren Habitus ebenfalls an den unteren Extremitäten und dem Beckengürtel am besten ausgebildet. Schlüsselbeine und Schulterblätter sind häufig vorhanden, doch besteht neben mehr oder weniger guter Ausbildung der Wirbelsäule und der Rippen fast immer eine Fissura sterni. Vom Kopf sind manchmal nur Rudimente zu finden, während sich auch unter dem Hautwulst ein relativ guter Schädel verbergen kann; man spricht dann von einem *Acardiacus pseudoacephalus*. Die inneren Organe zeigen wieder die Beckenorgane als am besten entwickelt. Häufig besteht Situs inversus. Am vollkommensten ausgebildet sind gewöhnlich die Nieren. Nebennieren und Hoden können vorhanden sein. Milz, Leber, Pankreas, Magen fehlen meist, immer Herz und Lungen. Die Körperhöhlen werden durch das gewucherte ödematöse Gewebe auf ein Minimum komprimiert, kommunizieren aber, wenn sie vorhanden sind, da das Zwerchfell oft fehlt. Im ganzen Körper finden sich regellos verteilte, große, mit seröser Flüssigkeit gefüllte Hohlräume. Der Darm ist teilweise ausgebildet. Das Gefäßsystem soll weiter unten bei Besprechung der Entstehungstheorien nähere Erwähnung finden. Das Rückenmark ist mehr oder weniger defekt.

Nachdem nun in großen Zügen ein Bild des allgemeinen inneren und äußeren Aufbaues entworfen ist, tritt die Frage auf, wie derartige Mißbildungen entstehen. Da sich ein Acardiacus immer nur bei eineiigen Zwilligen, von denen der eine normal entwickelt ist, bildet, liegt die Annahme nahe, daß gewisse Zusammenhänge zwischen Zwillingsschwangerschaft und Acardie bestehen müssen. Die große Streitfrage, die auch heute noch nicht endgültig gelöst ist, ist folgende: Entsteht der Acardiacus primär oder sekundär? Trägt der zukünftige Acardiacus die Anlage dazu bereits in sich und wird nun durch den gesunden Zwilling miternährt, oder aber handelt es sich zunächst um einen vollkommen normalen Fötus, der durch die Ungunst der Verhältnisse sich in einen Acardiacus verwandelt.

Die ältesten Theorien, wie die von *Poujol*, daß nur ein venöses Gefäßsystem bestehe, welches wie die Wurzeln einer Pflanze mit seinen Placentargefäßen die Nahrung aufsauge, bedürfen keiner weiteren Erörterung. *Winslow* vertrat die Entstehung des Acardiacus aus einem „monströsen Ei". Wieder andere glaubten, daß es sich hier um das „Versehen" der Mutter handele, z. B. infolge des Anblicks von hingerichteten Verbrechern oder irgendwie verstümmelten Leichen. Mechanische Ursachen, wie Stoß, Fall etc. wurden angeschuldigt, während *Tiedemann* auf dem Standpunkt stand, daß es sich um in der Entwicklung gehemmte Föten handele, entstanden durch Trägheit oder Anomalie des „Vegetationsprozesses", deren letzte Ursache wieder in einer Anomalie oder Trägheit des Zeugungsprozesses zu suchen sei, indem nur ein Ei richtig befruchtet wurde.

Alle diese Theorien, dem damaligen Stand der Wissenschaft entsprechend, sind längst überholt und abgetan, und trotzdem ist es bis heute noch nicht gelungen, eine allgemein befriedigende Lösung der Frage nach der Entstehung der Acardiaci zu finden.

Die Anhänger der Theorie von der sekundären Entstehung der Acardiaci gehen von der Ansicht aus, daß es sich hierbei in der embryonalen Anlage zunächst um normale Zwillinge handele, ihre Hauptvertreter sind *Claudius*, *Ahlfeld* und *Schatz*.

In seiner „Entwicklung der herzlosen Mißgeburten" gibt *Claudius* zunächst eine Beschreibung der äußeren und inneren

Form der Acardiaci. Das Gefäßsystem ist auf einer Entwicklungsstufe stehen geblieben, die dem Beginn des Placentarkreislaufs entspricht. Es finden sich eine venöse und eine arterielle Anastomose der Nabelstränge der beiden immer gleichgeschlechtlichen Zwillinge. Die Zwillinge entwickeln sich normal bis zur Bildung der Placenta. Zufällig wachsen auf derselben zwei Arterien der neuentstehenden Kreisläufe einander entgegen. Nach ihrer Vereinigung entsteht in beiden eine Rückstauung. Es treten Interferenzwellen auf. Da nicht beide Föten absolut gleich entwickelt sind, tritt eine allmähliche Ueberwindung des schwächeren Herzens durch das stärkere auf, es kommt zum Herzstillstand, das Herz füllt sich mit Gerinnseln und atrophiert, ebenso die Lungen. Das Blut fließt jetzt in den Nabelarterien des späteren Acardiacus in umgekehrter Richtung. Es kommt zu Stauungen im ganzen Körper, die Folge davon ist starkes Oedem, Auseinandertreibung des noch nicht verwachsenen, paarig angelegten Brustbeines, Atrophie der verschiedenen Organe. Die Gegend der Einmündung der Nabelarterien in die Hypogastrica wird am besten mit Blut versorgt: Gute Entwicklung der Bekkenorgane, hauptsächlich der Nieren. Das dauernde Stauungsödem führt zu der fibrillären Bindegewebswucherung. Die Entstehungszeit verlegt *Claudius* in den zweiten bis dritten Schwangerschaftsmonat.

Der Ansicht, daß es sich bei der Entstehung der Acardiaci zunächst um normale Zwillinge handele, schließt sich auch *Ahlfeld* an. Der von ihm geprägte Name „Allantois- oder Placentarparasit" schließt den Kernpunkt seiner Theorie in sich. Es bilden sich zunächst zwei gesunde Föten auf einem Dotter. Bei der Entstehung der Allantois bildet sich die des einen einige Stunden vor der des anderen aus. Sie umwächst die Innenfläche des primären Chorions und die nun auch ausgebildete Allantois des zweiten Zwillings ist gezwungen, in der des ersten zu inserieren. Bleibt das zuletzt entwickelte Amnion sehr klein, so breitet sich das erste auf der Placenta aus. Wir haben die Insertio velamentosa und einen reinen Allantoisparasiten. Es folgt nun durch Verbindung der Nabelschnurgefäße wieder die Umkehr des Kreislaufs. Der Acardiacus wird durch das Herz

des gesunden Zwillings miternährt. Es treten nun wieder die bereits erwähnten Veränderungen auf.

Einer der bekanntesten Autoren auf diesem Gebiete ist *Schatz,* der sich durch seine eingehenden Studien der Zwillingsplacenta auch in bezug auf die Entstehung der Acardiaci ein bleibendes Verdienst erworben hat. Am Schlusse dieser Arbeit ist sein Stammbaum der Acardiaci und ihrer Verwandten wiedergegeben, wie er sich in dem von *Winckel'schen* Handbuch der Geburtshilfe findet.

Wie aus diesem Stammbaum ersichtlich, sind die verschiedenen Placentatypen wichtig für die Weiterentwicklung der eineiigen Zwillinge. Die Untersuchungen, die Schatz an einem sehr großen Material von Zwillingsplacenten vorgenommen hat, haben die nachfolgenden Ergebnisse gezeitigt. Es finden sich bei eineiigen Zwillingen Gefäßverbindungen zwischen den beiden Kreisläufen, und zwar verbinden sich nicht nur Arterien mit Arterien und Venen mit Venen, sondern Arterien und Venen untereinander. Es besteht ein dritter Placentakreislauf, der beiden Zwillingen gemeinsam ist. Hier tritt eine gewisse dynamische Asymmetrie auf, da die Zwillinge niemals absolut gleich stark sind; schließlich stellt sich der sogenannte Zirkulationsäquator ein, d. h. der tote Punkt beider Blutwellen. Sind die beiden Herzen verschieden stark, so ist das schwächere gezwungen, entsprechende Mehrarbeit zu leisten: es hypertrophiert, der Kreislauf ist ausgeglichen. Es handelt sich also nicht, wie *Claudius* annimmt, um eine allmähliche Ueberwindung des schwächeren Herzens, sondern gerade im Gegenteil um seine Stärkung. Ist der Kreislauf ausgeglichen, so obliterieren die nunmehr stromlos gewordenen collateralen Kreisläufe bis auf Reste, die sich gewöhnlich auf eine arterielle und venöse Anastomose beschränken. Diese, an normalen Zwillingen beobachteten, physiologischen Wechselbeziehungen sind also nicht maßgebend für das Zustandekommen der Acardie, wenn sie auch, wie aus dem Schema ersichtlich, entsprechend dem Placentatyp, dasselbe begünstigen können. Es fehlt aber noch der Hauptfaktor, den *Schatz* in einem Hindernis in der Strombahn gefunden zu haben glaubt, und zwar ist ein Hindernis in der Venenblutbahn zwischen Fötus

und Placenta für die Entstehung der Acardie verantwortlich zu machen, dessen Sitz entsprechend mehr oder weniger große Veränderungen im Körper des dadurch geschädigten Zwillings auftreten. Finden sich, wie es bisweilen vorkommt, in der Nabelschnur des Acardiacus zwei Venen, so ist die zweite die bestehengebliebene Dottervene. Es existiert in diesem Fall eine direkte Verbindung zwischen dem Venensystem der Zwillinge. Ihr Bestehenbleiben ist zurückzuführen auf ein Zirkulationshindernis in der Allantoisvene. *Schatz* unterscheidet nun bei den Deformitäten des Acardiacus zwischen primären und sekundären Defekten. Zu den ersteren gehören: Situs inversus, Nichtentwicklung des Ductus venosus Arantii, Störungen in der Entwicklung der Leber, der Nabelvene, Stenose der schon entwickelten Nabelvene, Nabelstenose etc. Hierher zu rechnen ist noch ein Nabelschnurbruch mit folgender Stenose und Abknickung der Nabelvene.

Die sekundären Defekte sind zurückzuführen auf die hierdurch hervorgerufene Störung in der Blutzirkulation. Ist für genügend Zufluß und Abfluß gesorgt, so sind die Defekte nur gering, der Acardiacus ist relativ gut entwickelt. Besteht ungenügende Blutzufuhr bei genügendem Abfluß, so ist von größter Bedeutung der Ort des venösen Abflusses. Bei erhaltener Dottervene und obliterierter Allantoisvene entsteht ein Acardiacus. Bleiben beide Venen bestehen, so ist der Acardiacus gut entwickelt. Fehlt die Dottervene, sei es, weil sie obliteriert ist, oder weil ein gemeinsamer Dotterkreislauf nicht bestanden hat, so wird der Abfluß hauptsächlich durch die *Burow'schen* Venen besorgt. Die Folge davon ist, daß besonders die untere Körperhälfte gut entwickelt ist. Ist die Nabelvene durchgängig, so sind die Ernährungsstörungen überall gleich, es entsteht ein Amorphus. Wenn auch die Stelle des venösen Abflusses für den Grad der Mißbildung ausschlaggebend ist, so kann doch der ziemlich konstanten Stelle des arteriellen Zuflusses eine gewisse Bedeutung nicht abgesprochen werden. Es ist hiermit der Grund gegeben, daß die untere Körperhälfte in ihrer Blutversorgung und damit Entwicklung bevorzugt ist. Das häufige Fehlen der Extremitäten und des Kopfes ist zu erklären durch eine Gerinnung des

Blutes in langen Gefäßschlingen, hauptsächlich Venen. Es tritt Absterben bezw. Atrophie auf. Die betroffenen Körperteile fallen ab, die Narben verschwinden in der Weiterentwicklung vollkommen. Das häufig beobachtete starke Oedem des Acardiacus hat seine Ursache in einem ungenügenden Blutabfluß bei genügendem Zufluß. Das Herz des späteren Acardiacus wird nicht von dem des stärkeren Zwillings überwunden, es atrophiert allmählich.

Diesen Anschauungen stehen nun die Vertreter der Theorie von der primären Entstehung der Acardiaci gegenüber, die *Schatz* als *Meckel'sche* Theorie bezeichnete. Ihre Hauptvertreter sind *Meckel, Dareste, Marchand* und in neuerer Zeit *Bauereisen*. Diese Autoren gehen von dem Standpunkt aus, daß die Mißbildungen des Acardiacus, die von den Gegnern ihrer Theorie zum großen Teil als sekundär bezeichnet werden, wie Fehlen des Herzens, der Lungen etc. bereits primär entstanden und daß es den Placentagefäßverbindungen zu verdanken ist, daß der Acardiacus sich weiter entwickelt. Der Zirkulationsmotor ist dann das Herz des normalen Zwillings. Das Blut strömt von den Nabelschnurarterien des normalen Zwillings durch die Nabelschnurarterien des Acardiacus, durch dessen Körper und durch die beiderseitigen Nabelschnurvenen zurück. Ein Stromhindernis in der Blutbahn hält *Bauereisen* nicht für die Ursache der Acardie, da die Nabelschnurgefäße embryonal unabhängig vom Herzen angelegt werden. „Das Stromhindernis im Schatz'schen Sinne existiert nicht". Ebenso ist eine zweite Nabelschnurvene nicht immer als Dottervene anzusehen, da auch die Nabelschnurvene ursprünglich paarig angelegt wird. Auch *Schwalbe* steht auf dem Standpunkt: „Daß für die Holoacardier und einen großen Teil der Hemiacardier ein primärer Defekt oder eine sehr frühzeitige teilweise Zerstörung einer Anlage angenommen werden muß."

Zu erwähnen ist hier noch eine dritte Theorie, die von *Benda* aufgestellt wurde und derzufolge es sich bei der Entstehung des Acardiacus primär um amniotische Abschnürungen an der oberen Körperhälfte handeln soll, wodurch eine geringe Arbeitsleistung für dieselbe begünstigt wird, aus der dann wieder die Aplasie des Herzens resultieren soll, wie auch bei dem von

Nacke und *Benda* beobachteten Fall die Sektion ein rudimentäres Herz ergab.

In der Staatlichen Frauenklinik Danzig-Langfuhr, kam kürzlich ebenfalls ein Holoacardiacus acephalus zur Beobachtung, der uns von Herrn Dr. E. *Dowig*, Danzig, in liebenswürdiger Weise zur Untersuchung zur Verfügung gestellt wurde. Aus dem Bericht des Kollegen ist zu entnehmen: „Es handelt sich um eine 23jährige Patientin, Frau J. K., die bisher 4 normale Geburten überstanden hat. Fehlgeburten sind nicht zu verzeichnen gewesen. Letzte Periode war am 14. Mai 1928. Am 26. Januar 1929 morgens um ½2 Uhr erfolgte der Blasensprung. Abends 6 Uhr desselben Tages wurde der Kollege zu der Patientin gerufen. Er stellte eine Zwillingsschwangerschaft fest, die noch nicht am normalen Ende war. Bei der äußeren Untersuchung fühlte man rechts oben einen Kopf. Der vorliegende Teil fühlte sich derb, hart an, wohl der Kopf des zweiten Kindes. Innere Untersuchung: Beckeneingang ausgefüllt durch einen großen Teil, anscheinend der Kopf, die Schädelknochen fühlen sich etwas weich an. Der Muttermund ist für 1 Finger durchgängig. Keine Herztöne feststellbar. Patientin erhält ein Gramm Chinin per os. Am 27. 1. morgens um ½2 Uhr wurde der Kollege wieder geholt. Inzwischen sollen die Wehen kräftig gewesen sein. Bei seiner Ankunft besteht Wehenschwäche. 1 ccm Pituglandol intramuskulär, danach bessere Wehen. Vorliegender Teil tritt tiefer. Befindet sich jetzt in Beckenmitte. Nach 1 Stunde nochmals 1 ccm Pituglandol. Gegen 3 Uhr wird der vorliegende Teil sichtbar, die Haut ist etwas maceriert. Keine Haare feststellbar, kein Meconiumabgang. Fötus spontan geboren, tot. Der Kopf des zweiten Kindes stellte sich im Beckeneingang ein. Das Kind wurde ½ Stunde später in Schädellage lebensfrisch geboren. Geschlecht männlich. Nachgeburt auf leichten Druck nach etwa 20 Minuten. Wochenbett o. B.“

Die Placenta wog 700 g. Der größte Längendurchmesser betrug 20 cm, der Breitendurchmesser 17 cm. Sie war aus großen Cotyledonen zusammengesetzt. Ihre größte Dicke betrug 4 cm, an der Stelle der Insertio velamentosa der Nabelschnur des Acardiacus jedoch nur 1 cm. Hier erscheint sie auch be-

deutend schmäler gelappt und atrophisch. Eine Gefäßinjektion war leider nicht mehr möglich, jedoch ist die Anastomosenbildung der beiden Nabelschnüre herauspräpariert worden und aus untenstehender Skizze ersichtlich:

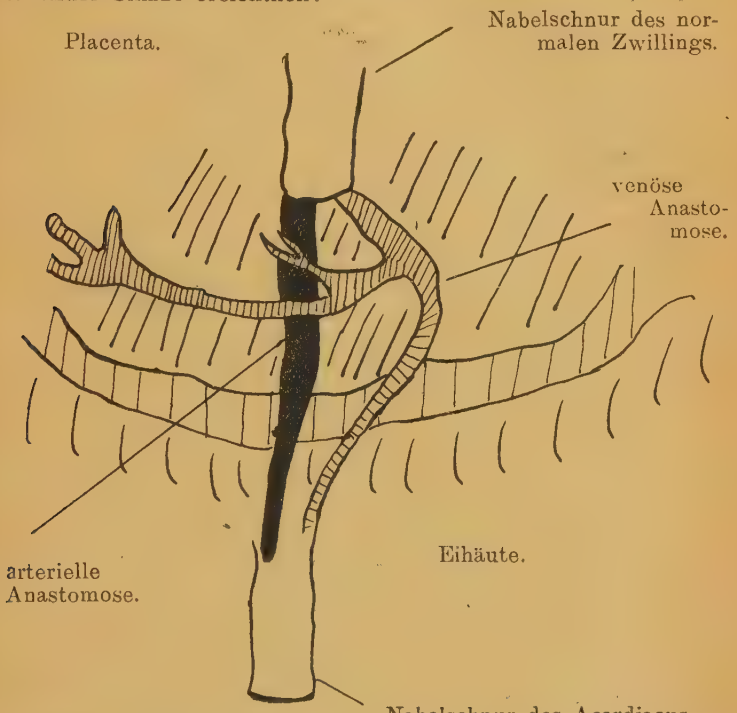

Skizze der Placenta: Die Nabelschnur des normalen Zwillings inseriert dem Placentarande genähert, gegenüber der Insertio velamentosa der Nabelschnur des Acardiacus. Es besteht eine direkte arterielle und eine bogenförmig verlaufende venöse Anastomose, die über der Arterie mehrere oberflächliche Aeste abgibt.

Die Zwillinge waren eineiig, mit einem Amnionsack. In der Nabelschnur des normalen Zwillings fanden sich zwei Arterien und eine Vene, in der des Acardiacus zwei Arterien und zwei Venen.

Das Geburtsgewicht der Mißgeburt betrug 2350 g, ihre Länge 39 cm. Der Körper des Acardiacus war stark ödematös geschwollen. Der Kopf fehlte äußerlich völlig, jedoch fand sich an einer Stelle links oberhalb des Armes ein spärliches Büschel

Haare. Der rechte Arm fehlte ebenfalls. Die vorhandenen Extremitäten waren stark ödematös geschwollen, an der linken Hand saßen 3 verkrüppelte Finger. Die Füße befanden sich in Klumpfußstellung und hatten je 3 Zehen. Genitale ausgebildet, Hoden nicht descendiert, eine Glans penis nicht deutlich abgesetzt, das Orificium externum ebenso wie die Analöffnung fehlen. Die Nabelschnur inserierte im unteren Körperdrittel. In der Gegend des Sternums fand sich eine Vertiefung, aus der eine walnußgroße, rötlich durchschimmernde, mit seröser Flüssigkeit gefüllte Blase heraushing.

Die Röntgenaufnahme ergab folgenden Skelettbefund: Wirbelsäule und Rippen vollständig ausgebildet. Das Beckengerüst ebenfalls dem Alter entsprechend entwickelt, ebenso Ober- und Unterschenkel. Vom Fußskelett ist der Calcaneus vorhanden, außerdem 3 Metatarsalknochen und je 3 Phalangen.

Die oberen Extremitäten zeigen bereits erhebliche Defekte. Während der rechte Arm ganz fehlt, findet sich außer den beiden Schulterblättern ein Rudiment des linken Oberarmknochens. Der

Radius ist gut ausgebildet, die Ulna fehlt völlig. Auf einer Spezialaufnahme der äußerlich dreifingerigen Hand sieht man nur zwei Metatarsalknochen und 2 Phalangen. Beide Schlüsselbeine, das Sternum und der Kopf fehlen ebenfalls, es finden sich auch nirgends Kopfrudimente. Der rundliche Schatten in der rechten Skapulagegend erklärt sich bei der Sektion als einer der großen, im ganzen Körper verstreuten Hohlräume.

Die Sektion wurde mit einem Längsschnitt von oben nach unten begonnen unter linksseitiger Umgehung des Nabels. Nach

Durchtrennung der derben, lederartigen Haut stößt man auf eine dicke Schicht stark ödematösen Bindegewebes, in dem regellos verstreut verschieden große, mit einer serösen Flüssigkeit gefüllte Hohlräume liegen. Derartige, durch ihre besondere Größe auffallende Hohlräume fanden sich auch in der Lebergegend im Thorax und in der Gegend der rechten Skapula. Eine ausgesprochene Bauch- oder Brusthöhle war nicht vorhanden. Dicht vor der Wirbelsäule öffnete sich ein kleines Lumen, in dem an ihrem richtigen Platz die beiden Nieren mit aufsitzenden Nebennieren und Ureteren, außerdem ein ca. erbsgroßes, rötlich-blaues, rundliches Organ lagen. Herz, Lunge, Leber, Magen, Milz und Darm konnten nicht nachgewiesen werden. Die beiden Hoden lagen nicht descendiert, am Eingange des Inguinalkanals. Eine Gefäßinjektion war leider zu der Zeit, als wir das Präparat bekamen, technisch nicht mehr möglich, weshalb eine nähere Beschreibung des Gefäßsystems des Acardiacus nicht gegeben werden kann. Bei der Präparation fand sich, im Bindegewebe eingebettet, ein vom Nabel ausgehendes, schlaffes, weitlumiges Gefäß, das im Becken sich in zwei Aeste teilte und ein großes, rechts neben der Wirbelsäule verlaufendes Gefäß, offenbar die Aorta. Die Wirbelsäule endigte oben blind, ohne Verdickung und irgendwelche Kopfrudimente. Muskulatur konnte ebenfalls nicht nachgewiesen werden.

Die mikroskopische, histologische Untersuchung ergab einwandfrei zwei Nieren, zwei Nebennieren, Ureteren und Hoden; ein Stück aus dem neben der Wirbelsäule verlaufenden Gefäß bestätigte die Vermutung, daß es sich hier um die Aorta handelte. Ein Schnitt durch das oben beschriebene kleine, in der Bauchhöhle vorgefundene Organ ergab keinen eindeutigen histologischen Befund, doch liegt, dem ganzen Aufbau entsprechend, der Verdacht nahe, daß es sich hier um ein atypisch entwickeltes, rudimentäres Pankreas handelte.

Fast man die Hauptmerkmale des Acardiacus acephalus noch einmal kurz zusammen, so ist zu sagen, daß es sich immer um eineiige Zwillinge handelt. Der Körper ist gedrungen, stark ödematös geschwollen, das Unterhautzellgewebe ist stark verdickt, der ganze Körper wird regellos von großen cystischen

Hohlräumen durchsetzt. Der Kopf und ein oder zwei hauptsächlich obere Extremitäten fehlen ganz, die übrigen sind verkrüppelt. Von inneren Organen ist das Urogenitalsystem am besten entwickelt. Manchmal finden sich auch Teile des Darms, die übrigen Bauchorgane fehlen meist, Herz und Lungen fast immer. Vom Skelettsystem ist der Beckengürtel am besten ausgebildet. Der Kopf fehlt ganz, oder es finden sich unter einem rundlichen, mit Haaren besetzten Wulst spärliche Rudimente von Schädelknochen. Häufig besteht Situs inversus, alles Merkmale, wie sie auch zum großen Teil in dem vorliegenden Falle gefunden und beschrieben worden sind.

Daß, wenn auch nicht gleiche, so doch ähnliche Mißbildungen auch bei Einlingen möglich sind, beweist ein von *Th. Landau* 1909 beobachteter und beschriebener Fall, der auch in *Birnbaum*'s „Klinik der Mißbildungen und congenitalen Erkrankungen des Fötus" wiedergegeben ist. Es handelt sich hier um einen etwa 5 Monate alten, anscheinend weiblichen Fötus, der außer mangelhaft ausgebildeten Genitalien verkrüppelte Extremitäten aufweist; der Leib ist walzenförmig, läuft oben kugelig aus, der Kopf fehlt; also anscheinend ein Acardiacus acephalus. Die weitere Untersuchung ergibt jedoch, daß ein haselnußgroßer, etwas geschrumpfter Kopf fest an der Insertionsstelle der Nabelschnur in der Placenta aufsitzt. *Landau* nimmt an, daß es sich hier um eine intrauterine Selbstköpfung handele, hervorgerufen durch Nabelschnurumschlingung oder ein amniotisches Band. Der Beweis hierfür ist jedoch nicht zu erbringen, da die Nabelschnur völlig normal ist, auch ein *Simonart*'scher Strang nicht gefunden wurde.

Versucht man aus dem hier beobachteten Fall von Holoacardiacus acephalus Rückschlüsse auf die drei obenbeschriebenen Theorien zu ziehen, so ist die Vorbedingung, die allen gemeinsam ist, gegeben: Es handelte sich um eineiige Zwillinge. Die Bedingung für die Weiterentwicklung des Acardiacus ist ebenfalls gegeben: Auf der Placenta finden sich je eine breite venöse und arterielle Anastomose. Das Vorhandensein von 2 Venen in der Nabelschnur des Acardiacus gegenüber nur einer Vene in der des normalen Zwillings beweist, daß es sich hier

nicht um die bestehengebliebene Dottervene der *Schatz*'schen Theorie handeln kann, sondern daß vielmehr die von *Bauereisen* angeführte Hemmungsbildung der ursprünglich paarig angelegten Nabelschnurvene anzunehmen ist. Irgend ein Hindernis in der Venenblutbahn zwischen Placenta und Acardiacus konnte nicht festgestellt werden. Das starke Oedem der Mißgeburt wird einheitlich als Stauung gedeutet. Das Fehlen des rechten Armes und des Kopfes läßt in diesem Falle keine Rückschlüsse auf die Entstehung der Deformitäten zu, da *Simonart*sche Stränge nicht gefunden wurden, die Nabelschnur äußerlich normal war, auch keine Rudimente der betreffenden Gliedmaßen weder im Körper selbst noch außerhalb desselben gefunden werden konnten. Ebenso ist im Hinblick auf die anderen typischen Veränderungen des Acardiacus, wie Fehlen des Herzens etc. ein Rückschluß auf eine der in dieser Beziehung stark divergierenden Theorien nicht zu ziehen.

Nachdem bis jetzt in dieser Arbeit der Versuch gemacht worden ist, die Entstehungsursachen und Gründe der Acardie klarzulegen, ist es von Interesse, auch kurz die praktisch geburtshilfliche Seite dieser eigenartigen Zwillingsbildung zu beleuchten, zumal der hier beobachtete Fall von dem bis jetzt hierüber Bekannten in Vielem abweicht. Schon die Diagnose an sich ist während der Schwangerschaft nicht leicht, bezw. garnicht zu stellen. Werden überhaupt in einem solchen Falle Zwillinge durch die äußere Untersuchung festgestellt, so soll das Hören von Herztönen an nur einer Stelle den Verdacht auf Acardiacus erwecken, doch ist dies ein so unsicheres Zeichen, daß es schon der Röntgenaufnahme oder -durchleuchtung bedarf, um diesen Verdacht zu bestätigen. Aber auch unter der Geburt kann die Diagnose Schwierigkeiten bereiten. Stellt sich, wie in ganz seltenen Fällen und auch hier der kopflose Rumpf zur Geburt ein, so wird er zunächst der untersuchenden Hand als Steiß, als macerierter Kopf oder auch als Tumor imponieren. Stellt sich aber, wie in den weitaus meisten Fällen, nach Geburt eines gesunden Zwillings die Mißgeburt in Fußlage ein, so wird man erst bei Erscheinen der mißgestalteten Beine an einen Acardiacus denken. Es seien hier die von *Hohl* angegebene Diagnostika angeführt

wie sie sich in *Birnbaum*'s „Klinik der Mißbildungen und congenitalen Erkrankungen" des Fötus finden:

„1. Die verschiedenen und eigentümlichen Rudimente des Kopfes oder sein gänzlicher Mangel.
2. Die mangelhaften oder ganz fehlenden oberen Extremitäten.
3. Das von dem Nabel mehr oder weniger entfernte obere kegelförmige oder runde Ende des Rumpfes mit oder ohne Rippen.
4. Die vorangegangene Geburt eines gesunden Kindes.
5. Die fehlenden Bewegungen nach der Geburt des ersten Kindes.
6. Das Einstellen mit den Füßen, die häufig von unregelmäßiger Beschaffenheit sind.
7. Die gewöhnlich unvollkommen entwickelten Geschlechtsteile.

Kleinhans fügt mit Recht hinzu:

8. Das Fehlen fötaler Herztöne, den vierten Punkt natürlich vorausgesetzt."

In dem vorliegenden Falle wurde die Diagnose noch dadurch erschwert, daß hier nicht, wie sonst gewöhnlich, der gesunde Fötus, sondern der Acardiacus sich zuerst zur Geburt einstellte, und zwar, auch atypisch, mit dem kopflosen Rumpf als vorangehendem Teil. Es wurde deshalb auch trotz innerer Untersuchung die richtige Diagnose nicht gestellt, sondern ein großer Kopf mit auffällig weichen Schädelknochen vermutet, wie in ähnlichen Fällen an eine starke Dilatation der Blase, Ascites der Frucht, Steiß oder auch Geschwülste gedacht wurde. So brachte auch in dem hier beobachteten Falle erst die Spontangeburt eine Klärung der Diagnose. Nicht selten jedoch ist der Geburtshelfer gezwungen, die Geburt des Acardiacus auf operativem Wege zu beenden, wobei man auf ganz erhebliche Schwierigkeiten stoßen kann. Wird überhaupt unter der Geburt die richtige Diagnose gestellt, und ein Eingreifen notwendig, so ist es durchaus nicht einfach, mit einem der gebräuchlichen geburtshilflichen Instrumente die Extraktion zu bewerkstelligen, da das stark ödematöse, leicht zerreißliche Gewebe nur sehr schlechte Anhaltspunkte bietet. Die Zange ist in einem solchen Falle durch-

aus kontraindiziert, da sie erstens sperrt und zweitens sehr leicht abgleitet. Hat sich das Kopfende eingestellt, und ist man aus irgendeinem Grunde gezwungen, bei dieser Einstellung die Geburt zu beendigen, so empfiehlt *Martius* den Kranioklasten anzulegen. Besser jedoch ist es, vorher die Wendung zu versuchen, und falls diese gelingt, vorsichtig zu extrahieren, wobei jedoch die meist verkrüppelten unteren Extremitäten infolge des stark ödematösen Gewebes leicht ausreißen. Am geeignetsten für die Entwicklung des Acardiacus ist der stumpfe Haken, der in den meist gut entwickelten Beckengürtel eingesetzt wird.

Der Holoarcardiacus gehört, wie schon gesagt, und wie auch der vorliegende Fall beweist, zu den Doppelmißbildungen. Die Doppelmißbildungen entstehen durch eine mehr oder weniger enge Verbundenheit zweier Embryonalanlagen, wodurch auch ihre mannigfachen Formen bedingt sind. Es steht fest, daß sie aus einer Keimblase hervorgehen, aus der sich aus bisher noch nicht geklärten Gründen durch doppelte Gastrulation zwei Embryonalanlagen entwickeln, jedoch ist noch nicht mit Sicherheit festgestellt, ob es sich bei dem weiteren Vorgang um eine Verwachsung oder Spaltung handelt.

Bei vollständiger Trennung der Embryonalanlagen und ungestörter Entwicklung resultieren normal ausgebildete, eineiige Zwillinge. Bleibt aus irgendeinem Grunde die vollständige Trennung der Amnionhöhle und der Embryonalanlage aus, so resultieren, natürlich dem Grade und der Art der Störung entsprechend, die verschiedenen Doppelmißbildungen. Nach der morphologischen Definition von *Schwalbe* „bezeichnen wir als Doppelmißbildung Körper, welche mindestens eine teilweise Verdoppelung der Körperachsen aufweisen.“ Kommt es durch gleiche Entwicklung zur symmetrischen Doppelmißbildung, so haben wir die Thorako-, Xipho-, Kraniopagen etc. Bei ungleicher Entwicklung dagegen entstehen die asymmetrischen Doppelmißbildungen, als deren letzte Konsequenz schließlich auch die Teratome und Dermoide anzusehen sind.

Als eine ganz besondere Art der Doppelmißbildungen sind die Acardiaci anzusprechen. Hier haben sich die beiden Embryonalanlagen völlig voneinander getrennt entwickelt, während das

zu beiden Zwillingen gehörige Blutgefäßsystem der Placenta in enger Verbindung geblieben ist, wie auch das vorliegende Placentapräparat beweist. Nur so ist es möglich, daß der geschädigte Zwilling sich intrauterin weiter entwickeln kann und schließlich als Acardiacus, als herzlose Mißgeburt, seinen Entwicklungsgang beendet.

Am Schluß dieser Arbeit ist es mir eine angenehme Pflicht in erster Linie Herrn Professor Dr. *Gragert,* Oberarzt an der Universitätsfrauenklinik Greifswald, meinen wärmsten Dank auszusprechen für die liebenswürdige Unterstützung und tätige Mithilfe am Zustandekommen meiner Arbeit. Meinem verehrten Lehrer, Herrn Professor Dr. *O. Hoehne,* Direktor der Universitäts-Frauenklinik Greifswald, danke ich herzlichst für gütige Uebernahme derselben. Meinem verehrten Chef Herrn Dr. Köstlin, *Direktor* der Staatlichen Frauenklinik Danzig-Langfuhr, bin ich für Ueberlassung des Themas, Herrn Oberarzt Dr. *Sieber* für seine tätige Anteilnahme, hauptsächlich auch Herstellung der histologischen Präparate zu herzlichem Dank verpflichtet. Herrn Dr. *E. Dowig,* Danzig, danke ich ebenfalls für liebenswürdige Ueberlassung des Materials.

Literaturangabe.

1) *Ahlfeld, Friedrich:* Die Mißbildungen des Menschen. Seite 36 bis 47, Leipzig 1882.

2) *Bauereisen, A.:* Ueber Acardius, Archiv f. Gyn. Bd. 9, S. 557, Berlin 1905.

3) *Birnbaum, R.:* Klinik der Mißbildungen und kongenitalen Erkrankungen des Fötus, Berlin 1909.

4) *Claudius, M.:* Die Entwicklung der herzlosen Mißgeburten. Kiel 1859.

5) *Förster, A.:* Die Mißbildungen des Menschen. Seite 56 bis 61. Jena 1865.

6) *Halban, J. und Seitz L.:* Biologie und Pathologie des Weibes Bd. 7, 2, Martius, S. 324.

7) *Herxheimer, G.:* Grundlagen der pathologischen Anatomie. S. 137, München und Wiesbaden 1922.

8) *Lahm, Dresden:* Die Umkehr des Kreislaufs beim Acardius, Archiv für Gyn. Bd. 117, Seite 411. Berlin 1922.

9) *Nacke und Benda, C.:* Schwere Geburt eines Acardiacus acephalus mt Herzrudiment (Hemithermium posterium) Zentralblatt für Gyn. 1907 I. Bd. S. 468. Leipzig 1907.

10) *Schatz, Friedrich:* Die Gefäßverbindungen der Placentakreisläufe einiger Zwillinge. Archiv f. Gyn. Bd. 24, 27, 29, 30. Berlin 1884, 1885, 1887, 1888.

11) *Derselbe:* Die Acardii und ihre Verwandten. Gratulationsschrift der Universität Rostock an Th. Thierfelder. Berlin 1894.

12) *Derselbe:* Die Acardii und ihre Verwandten Archiv f. Gyn. Bd. 58, 60. Berlin 1899, 1900.

13) *Derselbe:* Die griechischen Götter und die menschlichen Mißgeburten, Wiesbaden 1901.

14) *Schwalbe, E.:* Die Morphologie der Mißbildungen des Menschen und der Tiere, zweiter Teil S. 133, Jena 1907.

15) *Strassmann, E.:* Die Ursache der Acardie, Monatsschrift für Geburtshilfe und Gyn. Bd. 74, S. 172. Berlin 1926.

16) *Tiedemann, Friedrich:* Anatomie der kopflosen Mißgeburten. Landshut 1813.

17) *von Winckel, F.:* Handbuch der Geburtshilfe 1 Bd. II. Hälfte S. 798, Wiesbaden 1904.